Lane Medical Library
1932

Aus der Chirurgischen Klinik der Universität Giessen
Direktor: Geh. Med.-Rat Prof. Dr. Poppert

Das spontane Pneumoperitoneum subphrenicum, seine Erkennung und Bedeutung bei den Magen- und Zwölffingerdarmgeschwüren

Dissertation

zur

Erlangung der Doktorwürde

der

Medizinischen Fakultät

der

Hessischen Ludwigs-Universität zu Giessen

vorgelegt von

Ernst Erich Kienbichl

aus Giessen

Giessen 1932

Carl Ritter G.m.b.H., Frankfurt a. M.

Gedruckt mit der Genehmigung
der Medizinischen Fakultät zu Giessen.

Referent:
Priv.-Doz. Dr. Friedrich Bernhard.

Wenn von einer Gasbildung bzw. Ansammlung in der Bauchhöhle ausserhalb des Verdauungskanales die Rede ist, so kommen zwei Möglichkeiten in Frage, nämlich

die Pneumotosis cystoides intestini und
das sogenannte Pneumoperitoneum.

Bei dem Krankheitsbilde der Pneumatosis cystoides intestini, das zuerst von Hahn im Jahr 1899 beschrieben wurde, handelt es sich um eine Bildung von lufthaltigen Cysten an verschiedenen Stellen des Darmkanales. Die Kranken leiden gewöhnlich seit längerer Zeit an Magen-Darmbeschwerden mit erheblicher Trägheit der Darmtätigkeit. Regelmäßiger Stuhlgang ist selbst durch stärkste Abführmittel nicht zu erzielen und kann nur durch hohe Einläufe bewirkt werden. Es besteht ausserdem meist eine hochgradige Abmagerung und eine sehr starke Auftreibung des Leibes. Im Abdomen selbst fühlt man deutliche, je nach der Grösse der einzelnen Cysten prall elastische Tumoren, ohne dass an irgend einer Stelle, wie man nach der Palpation vermuten müsste, perkutorisch eine Dämpfung vorhanden wäre.

Das Gefühl bei der Palpation ist so charakteristisch, dass es nur bei einer fast ebenso seltenen Erkrankung des Peritoneums differentialdiagnostisch in Frage käme: Es ist dies die Echinococcuscystenbildung des Peritoneums. Diese ist aber leicht auszuschliessen, da ja, wie oben erwähnt, bei der Pneumatosis cystoides jede Dämpfung und vor allen Dingen das Hydatidenschwirren fehlt.

Bei der Entstehung des Gases ist an ein Eindringen von aussen nicht zu denken, da Verletzungen nie vorausgingen. Ebensowenig kann ein Übertritt von Gasen aus dem Darm angenommen werden, da der Inhalt der Cysten nicht brennt und vollkommen geruchlos ist. Man nimmt als wahrscheinlich an, dass die Gasbildung durch Bakterien, die gelegentlich gefunden wurden (Hahn), zustande kommt.

Aus den mikroskopischen Untersuchungen geht hervor, dass sich die Cysten zwischen den Darmmuskelschichten entwickeln und so zu einer Atrophie der Darmwand führen müssen. Wenn, wie beschrieben, die Cystenbildung sich auf grosse Teile des Jejunums, Ileums und Colons erstreckt und auf diese Weise in grosser Ausdehnung die Darmmuskulatur schädigt, so ist ohne weiteres sowohl die mangelnde Peristaltik als auch der hochgradige Meteorismus genügend erklärt.

So richtig der Name dieses Krankheitsbildes gewählt, und so eindeutig die Ursache festgestellt wurde, so verschieden ist sowohl die

Bezeichnung als auch die Ursache bei der Krankheitserscheinung, auf die hier näher eingegangen werden soll: Die Gasansammlung innerhalb der Bauchhöhle ausserhalb des Verdauungstraktus ohne primäre Erkrankung des Peritoneums.

Die bisher veröffentlichten Fälle von Gasansammlung in der freien Bauchhöhle tragen die Bezeichnungen wie Pneumoperitoneum oder sogar, nach Schottmüller, Pneumothorax subphrenicus. Bergemann hat wohl mit der Benennung Pneumoabdomen oder Pneumabdomen die treffendste Kennzeichnung der vorliegenden Veränderung gegeben. Denn genau so wie man Pneumothorax und nicht Pneumopleura für die Gasansammlung in der Brusthöhle sagt, müsste man doch logischerweise auch von einem Pneumoabdomen sprechen.

Unrichtig dürfte der von Schottmüller benutzte Ausdruck Pneumothorax subphrenicus sein. Denn unter Pneumothorax versteht man in der medizinischen Sprache eindeutig das Vorhandensein von Gas in dem Brustkorb, der von unten durch das Zwerchfell begrenzt wird. Wohl wird durch das Attribut „subphrenicus" die Lokalisation richtiggestellt, aber das Wort würde zu Irrtümern Veranlassung geben und ist unserer Ansicht nach nicht am Platze. Wir lehnen diese Bezeichnung ab, und befürworten die Benennung spontanes Pneumoperitoneum, weil sich diese Ausdrucksweise am meisten eingebürgert hat und z. Z. am besten verstanden wird.

Wenn sich Luft in der freien Bauchhöhle befindet, so kann sie auf zweierlei Weise dahin gelangt sein. Nämlich artifiziell oder durch Ruptur eines gashaltigen Organes. Vor wenigen Jahren versuchte man, um dem Patienten den immerhin erheblichen Eingriff einer Probelaparatomie zu ersparen, durch Einblasung von Luft in die freie Bauchhöhle und durch Eingehen mit einem Endoskop vermutete Krankheitsprozesse innerhalb des Abdomens festzustellen. Die Praxis ergab aber, dass das Verfahren nicht die gewünschten Erfolge zeitigte und wird deshalb heute nur noch vereinzelt geübt. Es handelt sich also dabei um ein künstlich gesetztes Pneumoperitoneum, das zu diagnostischen Zwecken benutzt wird.

Es gibt nun noch eine zweite Art von Gasansammlung innerhalb der Bauchhöhle, die auch ohne einen derartigen Eingriff entstehen kann. Dieses Pneumoperitoneum ist wichtig, weil es uns Erkrankungen anzeigt. Dabei kommen im grossen zusammengefasst etwa drei Entstehungsarten in Betracht:

1. das traumatische Pneumoperitoneum,
2. das postoperative, wahrscheinlich auf entzündlicher Basis entstehende,
3. das nach Perforationen gashaltiger Organe der Bauchhöhle auftretende Pneumoperitoneum.

Über einen Fall von traumatischer Gasansammlung berichtet Bergemann. Ein Soldat mit einem Brustwandschuss klagt über zunehmende Auftreibung des Leibes und stärkerwerdende Beklemmungserscheinungen, so dass gedrungenerweise zur Operation geschritten werden musste. Man fand das Ende des Schusskanales, der bis in das linke Hypophrenium ging, mit einem Netzzipfel abgedeckt. Wahrscheinlich war durch diesen Zipfel ein ventilartiger Verschluss entstanden, und durch die Atmung ein systematisches Aufpumpen des Abdomens bewirkt worden. Nach wenigen Tagen war Patient wieder transportfähig.

Die postoperative Gasansammlung in der freien Bauchhöhle schildert Falkenberg in zwei Fällen. Eine eitrige Blinddarmperitonitis zeigt am 15. Tage post op. bei völlig erhaltener Darmtätigkeit eine Auftreibung des Leibes, die nach weiteren 7 Tagen solche Ausmaße annimmt, dass man laparatomieren muss. Bei der Eröffnung entleert sich eine enorme Menge geruchloses Gas. Es wird aber keine Ursache für diese Gasansammlung gefunden. In wenigen Tagen Heilung.

Bei dem zweiten Falle handelt es sich um einen vaginalen extraperitonealen Kaiserschnitt, bei dem am 4. Tage post op. eine meteoristische Auftreibung des Abdomens unter Fieber einsetzte und nach weiteren 8 Tagen ein solches Ausmaß annahm, dass man wegen bestehender Lebensgefahr (Lungenkompression) eröffnete, trotzdem keinerlei Störungen der Darmpassage beobachtet wurden. Aus der Peritonealöffnung strömte völlig geruchloses Gas unbekannter Herkunft. Es erfolgte ein glatter Heilungsverlauf.

Einen weiteren Fall von postoperativem Pneumoabdomen veröffentlicht Fründ. Im Anschluss an eine Prostatektomie trat eine so starke abdominelle Auftreibung bei wenig gestörter Darmtätigkeit ein, dass man sich zur Laparatomie entschloss. Es strömten auch hier grosse Mengen geruchlosen Gases ab. Die Genese dieser Gasansammlung war nicht feststellbar.

Einen weiteren Beitrag zu dieser Gruppe liefert Stegemann. Nach einer abdominellen Operation (Nabelhernie, doppelseitige Leistenhernie und Appendicitis subacuta) stellte sich eine gewaltige Auftreibung des Leibes ein. Zwecks Enterostomie wurde laparatomiert. Zur Überraschung fand man aber die Darmschlingen kollabiert, während aus der Bauchhöhle eine ungeheure Menge geruchlosen Gases sich entleerte.

Eine Veröffentlichung ähnlicher Art bringt noch Bergemann. Nach 8tägiger Metrorrhagie plötzlich eine erysipelartige Röte des Gesichtes und gleichzeitig eine eitrige Phlebitis des linken Beines. Nach Incission der Abscesse am Bein gingen alle Erscheinungen zu-

rück. Es entwickelt sich aber eine Auftreibung des Leibes, die ungeheure Dimensionen annimmt. Bei der Eröffnung der Bauchhöhle zischte ein geruchloses Gas ab. Man findet weder den Ort noch die Ursache der Gasbildung. Nach wenigen Tagen kam die Patientin unter dem gleichen Bild ad exitum. Auch die Sektion konnte keine Aufklärung geben.

Die dritte Gruppe von Gasansammlung in der freien Bauchhöhle rühren von Perforationen des erkrankten Magendarmtraktus her. Eine vom Dickdarm ausgehende Perforation wird wohl nie zu einem im Krankheitsbild im Vordergrund stehenden Pneumoperitoneum führen, da sich wegen der überaus üppigen Bakterienflora des Colons innerhalb kürzester Zeit eine schwere Peritonitis entwickeln würde. Es kommt daher nur der Magen und das Duodenum als Ursprungsort in Frage. Zwar ist das Krankheitsbild der akuten Magen-Darmperforation in den ersten Stunden nach Eintritt des Durchbruches fast immer durchaus typisch und verhältnismäßig leicht zu erkennen. Der Durchbruch erfolgte unter äusserst stürmischen Erscheinungen im Oberbauch, die durch ihre Heftigkeit oft einen vollständigen Zusammenbruch (kalter Schweiss, kleiner Puls, Ohnmacht) hervorrufen. Dabei ist der Leib kahnförmig eingezogen, und der Oberbauch bretthart gespannt. Die Diagnose ist also nach dem Gesagten in der überwiegenden Mehrzahl der Fälle nicht so schwer, um nicht erkannt zu werden. Deshalb braucht das Krankheitsgeschehen der freien Perforation nur gestreift zu werden.

Zu viel schwierigeren differentialdiagnostischen Betrachtungen gibt die sogenannte gedeckte Perforation Anlass. Es können Puls und Temperatur normal sein. Erbrechen kann fehlen. Eine Abgrenzung gegenüber einer akuten Gallenblasenentzündung macht manchmal besonders grosse Schwierigkeiten, zumal auch bei Perforationen der Gallenblase und des Magens ein rechtsseitiger Schulterschmerz auftreten kann. Denn dieser entsteht durch Überspringen sensibler Reize vom Nervus phrenicus auf die Cervicalwurzeln C III—C V infolge der Reizung der Unterfläche des Zwerchfells, die ja verschiedene Ursache haben kann. Die gedeckte Perforation an der Hinterwand des Duodenum gelegener Geschwüre ruft hin und wieder retroperitoneale Abscesse hervor und führt zu weit nach abwärts hinter dem Bauchfell sich ausbreitenden Phlegmonen. Bricht ein solcher Abscess in die freie Bauchhöhle durch, so kommt es zu dem Auftreten einer schweren, wohl immer tödlich verlaufenden Peritonitis, deren Ursache zunächst in vollständiges Dunkel gehüllt sein kann.

Gelegentlich beobachtet man bei einer Perforation den Austritt von wenig Magen- bzw. Duodenalinhalt, aber vor allen Dingen einen Austritt von Luft; diese Fälle bereiten die grössten diagnostischen

Schwierigkeiten. Man vermag sie aber leicht zu erkennen und zwar an den klinischen und röntgenologischen Erscheinungen, die das dabei entstehende Pneumoperitoneum zur Folge hat.

Diese Behauptung soll an zwei Fällen, die kürzlich in der hiesigen Klinik zur Aufnahme gelangten, bewiesen werden. Sie seien zunächst ausführlich erörtert, um im Anschluss daran ihre Ergebnisse und ihre praktische Bedeutung zu besprechen.

E. M. Journal Nr. 937, Jahrgang 1932/33. Anamnese: Früher nie ernstlich krank gewesen. Im Herbst 1916 bekam Patient als Soldat Typhus. Er hatte starke Durchfälle, heftige Kopfschmerzen und wochenlang hohes Fieber. Erst gegen Weihnachten 1916 kam Patient einigermaßen wieder zu Kräften. Bis zum Jahre 1920 keinerlei Störungen von seiten des Magen-Darmkanales.

Im April 1920 traten 1—2 Stunden nach dem Essen im Oberbauch heftige Schmerzen auf. Erbrechen bestand dabei nicht. Nach 4—5 Wochen verschwanden diese Magenbeschwerden, um in dem darauffolgenden Jahre in gleicher Weise und Dauer wiederzukehren. Diese Attacken wiederholten sich in jedem Frühjahr bis 1930. Patient will zu der Zeit dieser Schmerzanfälle meist etwas gelblich verfärbt gewesen sein.

Im Jahre 1931 traten diese Schmerzen, die sich sonst pünktlich im April einstellten, schon in den ersten Tagen des Februar auf. Schwere Speisen kann Patient seit dieser Zeit überhaupt nicht vertragen, ebenso kräftig gewürzte Speisen, die Patient früher mit Vorliebe genoss. Die Schmerzen waren gleicher Natur wie früher, nur wesentlich heftiger, 2 Stunden nach dem Essen; auch trat jetzt manchmal Erbrechen auf; Aufstossen nur wenig und niemals sauer. Da keine Besserung eintrat, wurde Patient vom Hausarzt in die Medizinische Klinik zu Giessen eingewiesen, wo röntgenologisch ein Ulcus duodeni festgestellt wurde. Nach 26tägiger Diätkur wurde Patient gebessert, jedoch arbeitsunfähig entlassen, mit dem Bericht, dass eine Indikation zur Operation z. Zt. noch nicht vorläge.

Die Säureverhältnisse waren zu dieser Zeit mehrfach + 35 + 50; also Werte, die man fast als normal ansprechen kann.

Diese Besserung war jedoch nicht von langer Dauer. Nach wenigen Monaten stellten sich wieder 1—2 Stunden nach jeder Mahlzeit heftige Schmerzen in der Magengegend ein. Der Appetit wurde schlechter und der Stuhlgang, der seit der Typhuserkrankung immer etwas unregelmäßig war, wurde noch träger wie bisher, manchmal bis zu 5 Tagen anhaltend. Erbrechen trat nicht auf. Dem Hausarzt wurde dieser Zustand des Patienten in letzter Zeit so bedenklich, dass er an eine operative Behandlung denkt und den Patienten in die Chirurgische Klinik schickt.

Befund: Es handelt sich um einen 41jährigen Patienten in reduziertem Kräfte- und Ernährungszustand. Haut und sichtbare Schleimhäute mäßig gut durchblutet. Die Hautfarbe zeigt eine Spur von Gelbfärbung. Muskulatur und Knochen o. B.

Nase und Ohren: Äusserlich o. B.

Augen: Frei beweglich, kein Nystagmus.

Pupillen: Reagieren prompt auf Licht und Convergens.

Mund und Gebiss: Sehr lückenhaft, stark reduzierte Kaufähigkeit.

Rachen: Leicht gerötet.

Tonsillen: Nicht hypertrophisch.

Zunge: Feucht, stark weisslich belegt.

Hals: Kein Struma, keine Lymphdrüsenschwellung.

Thorax: Gut gewölbt, symmetrisch, gut ausdehnungsfähig, in den unteren Partien etwas ausladend.

Epigastrischer Winkel: Etwa 90°. Die Atmung ist ruhig und gleichmäßig.

Pulmones: Grenzen: Vorne unten R 6. Intercostalraum. hinten unten beiderseits XII. Brustwirbeldorn. Beide Lungen sind gut verschieblich.

Klopfschall: Über beiden Lungen sonor; keine Schalldifferenzen.

Atemgeräusch: Vesikulär; vereinzelte giemende und brummende Geräusche, R > L. Etwas Husten und schleimiger Auswurf.

Cor: Spitzenstoss nicht sicht- noch fühlbar.

Grenzen: Perkutorisch nicht verbreitert.

Aktion: Regelmäßig.

Töne: Rein.

Puls: 72 in der Minute; gut gefüllt. Die Art. radialis ist etwas rigide.

Blutdruck: 110/80 mmg Hg. R. R.

Abdomen: Im Oberbauch in der Mitte Druckschmerz. Im übrigen ist der Bauch weich, gut eindrückbar, Resistenzen sind nicht zu fühlen.

Leber und Milz: Nicht palpabel.

Bruchpforten: Geschlossen.

Nierengegend: Frei.

Genitale: o. B.

Urin: Alb. — Sacch. — Indikan — Urob. — Urobilinogen: nicht vermehrt. Mikroskop. o. B.

Extremitäten: Ausser einer Narbe am linken Oberschenkel o. B.

Reflexe: Regelrecht auslösbar, keine pathologischen Reflexe.

Am dritten Tage nach der Kliniksaufnahme gegen Abend klagt Patient über schlagartig einsetzende Schmerzen, die in die rechte Schulter ausstrahlen und etwa 2—3 Stunden anhalten. Es lässt sich aber für diese Schmerzzunahme keine besondere Erklärung finden. Der Bauch ist weich und nur im Oberbauch etwas stärker druckempfindlich, als bei der Aufnahme. Puls und Temperatur sind durchaus normal und haben sich nicht geändert. Kein Erbrechen, kein Schüttelfrost.

Am nächsten Morgen keine Besserung. Patient klagt über mäßig starke Schmerzen. Es ist aber eine leichte Auftreibung des Leibes zu bemerken, für die sich aber kein hinreichender Grund erkennen lässt. Flatus geht ab; kein Erbrechen, keine Puls- und Temperaturerhöhung.

Bis zum Nachmittag gegen 17 Uhr hat sich der Zustand verschlimmert. Patient klagt über heftige Beschwerden. Der Leib ist mittelstark meteoristisch aufgetrieben, der Oberbauch in der Mitte mäßig gespannt und druckschmerzhaft, das übrige Abdomen frei. Die Schmerzen werden am rechten Rippenbogen angegeben, ausstrahlend in die rechte Schulter. Flatus geht mäßig ab, häufiges Aufstossen. Einmaliges Erbrechen. Der Thorax befindet sich nahezu dauernd in Inspirationsstellung! An Stelle der Leberdämpfung findet man eine tympanitische Zone, die bis zum 4. Intercostalraum hinaufreicht. Auch die Herzdämpfung ist fast nicht herausperkutierbar. Die Temperatur ist auf 37,3 gestiegen, der Puls auf 80.

Das Fehlen der Leberdämpfung, sowie das Verhalten der Herzdämpfung bei der Perkussion liess sogleich den Verdacht einer Gasansammlung in der freien Bauchhöhle aufkommen (Dr. Bernhard). Deshalb schritt man sofort zur rötgenologischen Untersuchung. Es wurde eine Aufnahme der Zwerchfellgegend im Stehen ausgeführt.

Bei Betrachtung des Röntgenbildes (vgl. Abb. 1) fällt sogleich eine sichelförmige, 5—6 cm breite Aufhellung zwischen dem rechten Zwerchfell und dem oberen Leberrand auf. Auch links befindet sich Luft unterhalb des Zwerchfelles. Beide Zwerchfelle stehen sehr hoch, wodurch sich der tympanitische Lungenschall und die erschwerte Expiration erklärt. Somit konnten auch nach dem röntgenologischen Befunde keinerlei Zweifel mehr bestehen, dass eine Gasansammlung in der freien Bauchhöhle vorlag. Da aber eine Bauchoperation oder Verletzung nicht vorausgegangen war, es sich also um ein spontan aufgetretenes Pneumoperitoneum handelt, und man einen Patienten mit einer 12jährigen Ulcusanamnese vor sich hatte, so kam nur eine Perforation als Ursache des Gasaustrittes in die freie Bauchhöhle in Frage.

Man hatte aber nicht die stürmischen Erscheinungen einer freien Perforation, wie Kollaps, kahnförmig eingezogener Bauch, brettharte Bauchdeckenspannung einer freien Perforation vor sich. Bereits bestehende Schmerzen hatten sich plötzlich verschlimmert. Die Druckempfindlichkeit des Oberbauches hatte zugenommen, aber keine brettharte Spannung der Bauchdecken. Die Temperatur war nur um wenige Teilstriche gestiegen, der Puls betrug 70/min, bei dem häufigen Aufstossen war es nur ein einziges Mal zu kurzem Erbrechen gekommen. Das Abdomen war nie eingezogen, sondern blähte sich innerhalb von 20 Stunden zu einem mittelstarken Meteorismus auf. Patient gab dumpfe, dauernde Schmerzen in der Tiefe an.

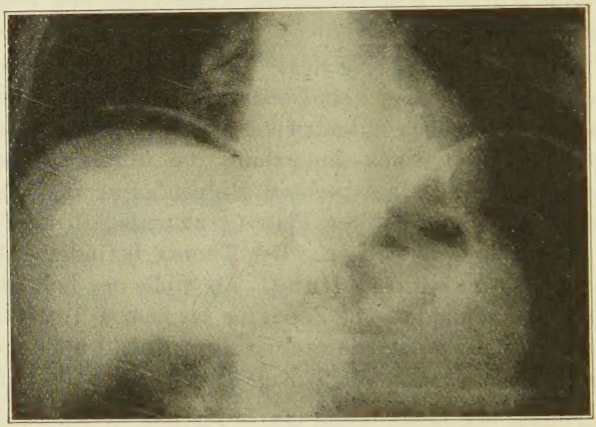

Abb. 1.

Nach diesen Tatsachen konnte es sich also nur um eine ganz leichte peritoneale Reizung handeln, jedoch nicht um ein frei perforiertes Ulcus. Es kam also nur eine gedeckte Perforation in Frage, wobei hauptsächlich Luft in die Bauchhöhle ausgetreten war.

Zunächst war man sich noch unschlüssig, stellte aber dann doch die Indikation zur Operation. Die Laparatomie, medianer Bauchschnitt, wurde zunächst in Lokalanästhesie ausgeführt. Bei der Eröffnung des Peritoneums entleert sich sofort ein geruchloses Gas. Da Patient stark presst und dem Operateur stark geblähte Darmschlingen entgegenkommen, geht man zur Chloroformnarkose über. (Wegen der bestehenden Bronchitis Chloroform!) Die Darmschlingen sind stark gebläht und leicht injiziert. Im kleinen Becken befinden sich wenige Kubikzentimeter einer sich glitschig anfühlenden Flüssigkeit. Der Magen ist enorm stark erweitert und mit Luft angefüllt. Eine Perforationsstelle in der Pylorusgegend und an der kleinen

Kurvatur, die gut zu übersehen ist, ist nicht feststellbar. Auch die Eröffnung der Bursa omentalis gibt keinerlei Anhaltspunkte für ein Ulcus an der Hinterwand des Magens; sie enthält keine Flüssigkeit. Die Revision der Rückwand des Magens ergibt ebenfalls keine Veränderungen. Das Duodenum ist stärker als die übrigen Darmschlingen injiziert, eine Verdickung aber nicht zu fühlen. Eine Perforationsstelle ist jedenfalls nirgends zu erkennen. Unterhalb der Leber, im subhepatischen Raum findet man etwas sich schleimig anfühlende Flüssigkeit, die dem Geruch nach einen leicht saueren Charakter hat.

Gallenblase und Choledochus sind o. B. Das Pankreas erweist sich als unverändert.

Nach Einlegung eines Drainagerohres in die Umgebung des Duodenums wird die Bauchwand durch Naht in drei Schichten geschlossen.

Der weitere Verlauf erweist sich nicht als ungünstig. Die Temperatur und der Puls, die am 2. Tage post operationem auf 38,2 bzw. 92 angestiegen waren, kehrten zur Norm zurück. Der Stuhlgang sistierte 4 Tage, während eine Störung im Flatusabgang nicht zu beobachten war. Der Patient fühlte sich durchaus wohl. Er äusserte sogar am 7. Tage post op. den Wunsch, aufzustehen. Die Leukozytenzahl, die am Tage der Operation 12000 betrugen, wird auf 6000 bestimmt. Die Leberdämpfung ist in der vorderen Axillarlinie nachweisbar. Am nächsten Tage, also am 8. post op., ist sie noch etwa zwei Querfinger breit ausserhalb der Mammillarlinie. Der Bauch war die ganze Zeit über weich und nur in der Nähe der Operationswunde leicht druckempfindlich. Am 9. Tage post op. ist wieder eine normale Leberdämpfung zu perkutieren. Puls und Temperatur sind normal, der Stuhlgang in Ordnung. Patient fühlt sich im allgemeinen recht wohl. Nach 25 Tagen wird Patient entlassen. Die Radikaloperation soll nach 2 Monaten folgen.

Den 2. Fall (A. R. Journal Nr. 478 und 1079, Jahrgang 1932/33) betraf einen 48jährigen Mann, der ein seit dem Jahre 1917 bestehendes Magenleiden hat. Damals begannen seine Beschwerden mit einem Druck in der Magengegend nach dem Essen. Diese Schmerzen von Seiten des Magens haben unvermindert in den ganzen Jahren fortbestanden. Seit etwa 8 Wochen sei eine Verschlimmerung eingetreten. Früher hatte er nur einen Druck nach dem Essen, jetzt bekomme er Brechreiz, habe auch mitunter schon erbrochen. Patient habe in letzter Zeit stark an Gewicht abgenommen; es bestehe eine völlige Appetitlosigkeit, der Stuhlgang sei träge. Gelbsucht oder Gallenkoliken seien nie aufgetreten. Deshalb kommt Patient vor 4 Wochen zu uns zur Aufnahme, wo folgender Status erhoben wird.

Befund: Bei dem Patient handelt es sich um einen mittelgrossen Mann in mäßigem Ernährungszustand mit auffallend trockener Haut.

Herz und Lunge: o. B.

Abdomen: Schlaffe Bauchdecken. Der Bauch ist nicht besonders druckschmerzhaft. Ein Tumor ist nicht zu fühlen. Es lässt sich bis weit unterhalb des Nabels noch am Beckeneingang ein Plätschern nachweisen, das mit Wahrscheinlichkeit dem Magen angehört. Dem asthenischen Typ nach hat der Patient nebenbei eine Enteroptose.

Röntgenologisch erblickt man einen enorm stark erweiterten Magen, der sich als ein girlandenförmiger, den ganzen Bauch durchziehender Schlauch füllt, bis weit ins kleine Becken reichend, mit tief einschneidender Peristaltik. Ein regelrechtes Pylorusspiel ist nicht zu beobachten.

Somit wird durch den Röntgenbefund der letzte Stein zu der Diagnose: Benigne Pylorusstenose gesetzt. Deshalb wird dem Patienten eine operative Behandlung vorgeschlagen, die er aber ablehnt.

Am Abend vor der Aufnahme, also 4 Wochen später, sei eine wesentliche Verschlimmerung der Schmerzen mit Erbrechen eingetreten. Gegen 8 Uhr abends setzten plötzlich heftige kolikartige Schmerzanfälle ein, die sich unter Zunahme der Heftigkeit gegen 11 und 2 Uhr wiederholten. Der noch während der Nacht zugezogene Hausarzt überweist Patienten sofort in die Klinik.

Der alte Zustand des Patienten hat sich nicht wesentlich geändert seit der Entlassung vor 4 Wochen. Nur der Befund des Abdomens ist ein anderer. Der Oberbauch ist in der Mitte druckschmerzhaft. Der übrige Bauch ist weich, die Bauchdecken sind nicht gespannt.

An Stelle der Leberdämpfung findet man Tympanie; die Dämpfung lässt sich erst in den hinteren Axillarlinien herausperkutieren. Auch die Herzdämpfung ist auffallend klein. Eine Auftreibung des Leibes ist nicht zu beobachten. Auch hier wieder taucht sofort der Verdacht auf, dass es sich um ein perforiertes Ulcus handelt, bei dem es zu einem Gasaustritt in die freie Bauchhöhle gekommen ist. (Dr. Bernhard).

Deshalb überrascht auch die sofort vorgenommene röntgenologische Untersuchung nicht, als man wieder den typischen sichelförmigen hellen Saum zwischen Zwerchfell und Leber einerseits und Magen andererseits erblickte. Der lufthaltige Spalt war nahezu 8—10 cm breit! Auch unter der linken Zwerchfellhälfte konnte eine deutliche Gasansammlung beobachtet werden (vgl. Abb. 2).

Da die Temperatur und der Puls normale Werte ergaben, und das Allgemeinbefinden ein relativ gutes ist, der Flatusabgang nicht sistiert, die Bauchdecken weich sind, macht man sich die Erfahrung des vorher beschriebenen Falles zu Nutzen und geht zur konservativen Behandlung über: Tropfeinlauf, Eisbeutel in die Magengegend, parenterale Verabreichung von Sedativa und Verbot jeglicher Nahrungs- und Flüssigkeitsaufnahme.

Die beiden darauffolgenden Tage bewiesen, dass die eingeschlagene Therapie der richtige Weg war. Schon am ersten Tage nach der Kliniksaufnahme waren die Schmerzen nicht mehr so heftig. Der Patient fühlte sich so weit ganz wohl. Am zweiten Tage klagte

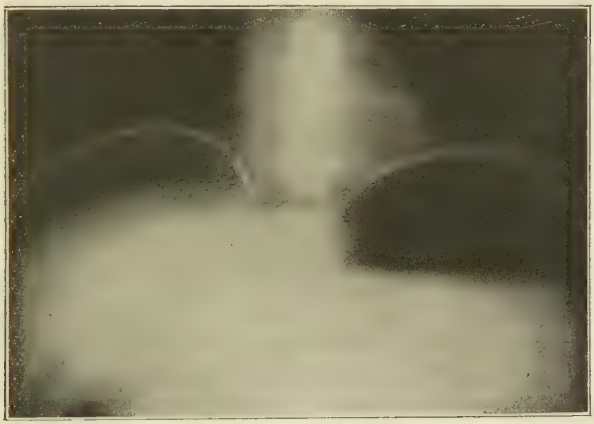

Abb. 2.

Patient überhaupt nicht mehr; es besteht nur ein grosses Durstgefühl. Die Druckempfindlichkeit ist ebenfalls wesentlich zurückgegangen. Auch die weiteren Tage verliefen zur grössten Zufriedenheit. Das Allgemeinbefinden ist nicht mehr beeinträchtigt. Puls und Temperatur sind durchaus normal; der Flatusabgang ist nicht gestört und Stuhlgang ging spontan ab. Die Leberdämpfung lässt sich am 6. Tage nach der Kliniksaufnahme wieder als zwei Querfinger breiter Saum perkutieren. Der Bauch ist vollständig weich und nur in der Mitte des Oberbauches unwesentlich druckempfindlich. Die am gleichen Tage vorgenommene röntgenologische Kontrollaufnahme zeigt, dass das Zwerchfell die Leber bereits wieder bedeckt, nur der mediane Teil des Zwerchfells ist in einer Ausdehnung von 5 cm noch 1 cm von der Leber getrennt. Sobald der Patient sich vollständig erholt hat, etwa in 8 Tagen, soll die Radikaloperation ausgeführt werden.

Über ähnliche Fälle berichtet Schottmüller: 36jähriger Mann, nie magenleidend, bekommt plötzlich heftige Magenschmerzen und starkes Druckgefühl. Der Leib ist mäßig meteoristisch aufgetrieben. Die Schmerzen, die in die rechte Schulter ausstrahlen, werden am stärksten in der Lebergegend angegeben. An Stelle der Leberdämpfung findet man Tympanie. Die gestellte Diagnose: Perforiertes Magenulcus wird durch das Röntgenbild erhärtet, das einen deutlichen hellen Saum von 2—3 mm Breite zwischen Leber und Zwerchfell ergibt.

Schottmüller bringt noch einen zweiten Fall, der hierher gehört.

36jähriger Mann, seit 1 Jahr Magenbeschwerden. Plötzlich Magenkrämpfe und linksseitigen Schulterschmerz. Im linken Oberbauch und dem Unterlappen der linken Lunge Tympanie. Das Röntgenbild zeigt deutlich einen Zwischenraum zwischen Leber und Zwerchfell. Links ist das Zwerchfell noch wesentlich höherstehend als rechts. Es bestanden demnach keine Zweifel, dass durch Perforationen eines Magengeschwürs eine Gasansammlung zwischen Leber, Zwerchfell und Magen in der freien Bauchhöhle zustande gekommen war.

Einen weiteren Beitrag liefert Dahm: Ein 26jähriger Mann bekommt plötzlich bei einer grösseren körperlichen Anstrengung stechende Schmerzen unter dem linken Rippenbogen. Nach einigen Tagen steigern sich diese Beschwerden zu krampfartigen Anfällen mit ausstrahlenden Schmerzen in beide Schultern. Das Abdomen war aufgetrieben und druckschmerzhaft. Auf konservative Behandlung Besserung. Nach 3 Wochen hatte Patient wieder plötzlich erneute kolikartige Schmerzanfälle im linken Oberbauch unter gleichzeitigem Erbrechen. Unter diesen Erscheinungen beobachtete man eine zunehmende Auftreibung des Leibes. Ein Verschwinden der Leberdämpfung wurde nicht festgestellt. Die Röntgenuntersuchung ergab aber, dass zwischen Leberkuppe und rechtem Zwerchfell ein Luftraum bestand. Bei der Eröffnung zischte Gas aus der freien Bauchhöhle. Anschliessend floss etwas gelblich gefärbte Flüssigkeit heraus. Am tiefsten Punkt der grossen Kurvatur war eine stecknadelkopfgrosse Perforation zu erkennen, aus der gallig gefärbter Mageninhalt quoll. Nach Resektion dieses Magenteiles erfolgte glatte Heilung.

Kellog berichtet in einem diagnostisch nicht ganz einwandfreien Fall von Ulcusperforation, dass sich bei der Röntgenuntersuchung Luft zwischen Leber und Zwerchfell fand, so dass die Diagnose klar war.

Einen Fall, bei dem es sich u. E. mit grösster Wahrscheinlichkeit ebenfalls um ein gedeckt perforiertes Ulcus handelt, schildert Kudrnac: Patient hat seit 3 Wochen unbestimmte Magenbeschwerden. Plötzlich setzt unter Schmerzen eine zunehmende Auftreibung des Leibes ein, die zu Atembeschwerden führen. Bei der Laparotomie entleerte sich eine grosse Menge von Gas. Die Darmschlingen sind kollabiert; in der Bauchhöhle findet sich etwa ein Esslöffel goldgelber klarer Flüssigkeit. (Verfasser findet für die Ätiologie keine Erklärung und lässt die Frage offen.)

Du Mesnil de Rochemont liefert einen weiteren Beitrag zu diesen Fällen.

31jähriger Maurer, seit 1 Jahr magenleidend, bekommt nach reichlich schwerer Nahrungsaufnahme heftige kolikartige Schmerzen im ganzen Oberbauch, mit Erbrechen. Der Befund ergibt Druckschmerzhaftigkeit im ganzen Oberbauch und eine Verschmälerung der Leberdämpfung. Wegen der Magenanamnese war der Verdacht auf ein perforiertes Magenulcus naheliegend. Bei der Durchleuchtung fielen zwei halbmondförmige Luftansammlungen zwischen Leber und Zwerchfell und Magen auf. Bei der Durchleuchtung im zweiten schrägen Durchmesser sah man einen feinen Kanal, der von einer Ulcusnische ausging. Die daraufhin vorgenommene Operation bestätigte den Befund und die Diagnose.

Michejda veröffentlicht einen Fall von Gasansammlung in der freien Bauchhöhle, der zunächst als Ileus gedeutet und laparotomiert wurde. Bei der Eröffnung fanden sich aber keine Anhaltspunkte für die Diagnose. Das Bauchfell war spiegelnd und auch nur wenig gerötet. Bei der Laparotomie entleerte sich Gas aus der freien Bauchhöhle. Im kleinen Becken befand sich ziemlich viel seröse Flüssigkeit, in der Fibrinflocken schwammen. Die Appendix war nur wenig gerötet und wurde ohne Überzeugung ektomiert. Histologisch war eine Entzündung am Wurmfortsatz nachzuweisen. Verfasser führt deshalb die Gasansammlung auf diese leichte Appendicitis zurück und stellt die Forderung auf, dass jede spontane Gasansammlung in der freien Bauchhöhle zu appendektomieren sei. Wir können uns durchaus nicht dieser Meinung anschliessen, sind vielmehr des Glaubens, dass es sich um die Perforation eines Ulcus gehandelt hat und nicht um eine gryptogenetische Gasansammlung, bei der schliesslich ein mikroskopischer Nachweis für eine Appendizitis erbracht wird.

Bei diesen Krankheitsbildern dürfte es sich nie um freie Perforationen handeln, da diese ja in kürzester Zeit zu wesentlich schweren klinischen und allgemeinen Symptomen führen (wie oben beschrieben). Es handelt sich um kleine Perforationen, die sich eventuell durch

Speisereste nach Austritt der Luft und etwas Mageninhalt sofort wieder verschliessen.

In weniger ausgeprägten Fällen wird die Diagnose: Perforiertes Ulcus wohl fast nie gestellt. Der Arzt findet den Bauch weich, nur im Epigastrium druckschmerzhaft, Puls und Temperatur in Ordnung, Flatus geht ab. In wenigen Tagen schwinden spontan die nicht so heftig gewesenen Erscheinungen. Derartige Fälle scheinen häufiger vorzukommen wie man im allgemeinen annimmt. Deshalb muss man stets, wenn ein Patient mit einer Magenanamnese über schlagartige Zunahme der Schmerzen klagt bei gutem Allgemeinbefinden diese Möglichkeit in Erwägung ziehen; und wenn man an die Möglichkeit einer Gasansammlung in der freien Bauchhöhle denkt und die entsprechenden Untersuchungsmethoden anwendet, so wird sich, wie bei uns, so in jedem anderen Falle, die Diagnose mit Sicherheit stellen lassen.

Dabei kommt dem Verhalten der Leber und Herzdämpfung eine grosse Bedeutung zu. Selbst wenn ein vollständiges Verschwinden der Leberdämpfung und eine Verkleinerung der Herzdämpfung klinisch nicht nachweisbar sind, so wird in jedem Falle die röntgenologische Untersuchung Aufschluss über eine etwaige Gasansammlung in der freien Bauchhöhle geben. Es wird jedesmal eine deutliche Ansammlung von Luft zwischen der Leber und dem Zwerchfell und Magen, je nachdem, nachweisbar sein. Dafür liefern unsere Fälle den sichersten Beweis.

Da nun in unserem ersten Falle bei der Laparotomie der Sitz des Ulcus nicht eindeutig gefunden wurde, so könnte das Bestehen eines solchen direkt in Frage gestellt werden. Dieser Annahme widersprechen aber drei Tatsachen. Zunächst wurden bei der röntgenologischen Untersuchung in der medizinischen Klinik zu Giessen vor der Operation sichere Zeichen für ein Ulcus duodeni gefunden. Ausserdem sprechen noch andere Untersuchungen für das Vorliegen eines solchen Ulcus, und zwar an der Hinterwand gelegen. Bei dem Wachstum trifft es auf das Pankreas und reizt dieses. Dadurch entsteht oft eine chronische Pankreatitis. Durch den Nachweis der atoxylfesten Lipase, der Pankreaslipase, lässt sich diese Pankreasreizung, wie Untersuchungen von Kurt Schmidt an unserer Klinik lehrten, besonders leicht erkennen.

Man geht etwa wie folgt vor. Nach der bekannten Methode von Rona und Michaelis wird die Spaltung einer wässrigen Tributyrinlösung durch die Lipase verfolgt, indem in gewissen Zeitabständen, die Tropfenzahl ermittelt wird. Mit der Ronaschen Tropfpipette erhält man in dem Gemisch Tributyrin und atoxylvergiftetes Serum, sowie Tributyrin und Normalserum 120 Tropfen. Man zählt nach 30',

60′ und 90′ wieder. Durch die atoxylresistente Lipase fällt nach 90′ die Tropfenzahl auf 116 herab, durch die Gesamtlipase jedoch auf 100, weil die oberflächenerniedrigende Wirkung der Tributyrinlösung bei stärkerer Spaltung geringer wird.

Die Differenz zwischen Anfangs- und Endwert gibt Aufschluss über die lipolytische Kraft des Serums und damit über die Lipase selbst. Bei der atoxylfesten Lipase beträgt der Unterschied 4 Tropfen. 5 und 6 Tropfen rechnen wir in der Streuungsbreite des Verfahrens. Jede grössere Tropfendifferenz fällt aber ins Krankhafte.

Auch in unserem ersten Fall wurde die Pankreaslipase im Blut bestimmt. Die Tropfenzahl betrug vor der Operation 14. Demnach lag eine chronische Reizung des Pankreas durch das Ulcus duodeni vor.

Auch ein anderes Pankreasferment ist gelegentlich bei einer Reizung der Bauchspeicheldrüse durch ein Ulcus vermehrt. Nämlich die Diastase. Zum Nachweis benutzt man nach dem Wohlgemuthschen Verfahren zehn Gläschen mit je 1 ccm physiologischer Kochsalzlösung. Zu den beiden ersten gibt man je 1 ccm des zu untersuchenden Urins. Aus dem zweiten Röhrchen füllt man die Hälfte in das dritte, aus dem dritten in das vierte usw., stellt also eine Verdünnung im Sinne einer geometrischen Reihe her. Dann gibt man zu jedem Gläschen 2 ccm einer 1%igen Stärkelösung. Diese Gemische werden nun 30′ lang einer Temperatur von 38° ausgesetzt. Die Stärke wird während dieser Zeit durch den Diastasegehalt gespalten, was durch einen Zusatz von 3—4 Tropfen n/50 Jodlösung nachgewiesen wird. Man wird nun von einem dieser Röhrchen ab eine Blaufärbung beobachten. Bei einer starken Vermehrung muss man die Reihe um zehn weitere Röhrchen fortsetzen bis zur Blaufärbung. Auf diese Art bestimmt man also die Diastasewerte, die dann in Wolhgemuthschen Einheiten (W. E.) ausgedrückt werden. Die Diastasebestimmung wurde in unserem Falle erst nach der Operation ausgeführt. zeigte aber keine wesentliche Vermehrung (126—256 W. E.).

Um so deutlicher war aber bei einer Zuckerbelastung mit 50 g Dextrose eine Störung im Kohlehydratstoffwechsel zu erkennen. Der Blutzucker stieg von 110 mg% innerhalb von 45′ auf 204 mg% an, also viel höher wie beim gesunden Menschen. Ausserdem trat eine alimentäre Glykosurie auf.

Da sich bei der Laparotomie das Gallensystem vollständig intakt erwies und sich auch sonst keine Ursache für eine Reizung des Pankreas fand, kann die chronische Pankreatitis nur durch einen Ulcus duodeni verursacht worden sein.

Durch die vorhandenen Tatsachen, den röntgenologischen Ulcusnachweis, die Vermehrung der Pankreaslipase und die ali-

mentäre Glykosurie dürfte die Beweiskette vollständig geschlossen sein, um mit Sicherheit die Diagnose Ulcus duodeni zu stellen.

Trotzdem man also von dem Vorhandensein und Sitz des Geschwürs absolut sichere Zeichen hatte, wurde aber doch keine Radikal- oder Palliativoperation ausgeführt, weil die leichte peritoneale Reizung, die Blähung der Darmschlingen und die bestehende Bronchitis leicht zu postoperativen Komplikationen hätte führen können, deren Folgen nicht zu übersehen gewesen wären.

Bei dem zweiten Fall hat ebenfalls bestimmt ein Geschwür vorgelegen. Diese Behauptung stützt sich auf die klinischen Erscheinungen und die Veränderungen im Röntgenbild. Auch in dieser Beobachtung lässt sich die Ansammlung von Gas unter dem Zwerchfell nur durch eine Geschwürsbildung erklären.

In den Besprechungen der beiden Fälle wurde darauf hingewiesen, dass beim Ulcus ventriculi und duodeni ähnliche Perforationen häufiger vorkommen, als man bisher annahm. Es erhebt sich nun die Frage, wie lange es gelingt bei Kranken, die nach heftigen Schmerzattacken in ärztliche Behandlung kommen, das Pneumoperitoneum zu diagnostischen Zwecken zu benutzen. Wir haben auf die Dauer des Bestehens der Gasansammlung in der Bauchhöhle gedacht.

Im ersten Falle wurde im weiteren Verlauf das vollständige Wiedererscheinen der Leberdämpfung beobachtet. Sie war am 7. Tage bis zur vorderen Axillarlinie nachweisbar. Am nächsten Tage hatte sie beinahe die Mamille erreicht. Nach Verlauf von weiteren 24 Stunden, also am 9. Tage, ist die Leber wieder an den normalen Grenzen zu perkutieren.

Die zweite Beobachtung ist jedoch einwandfreier, weil dabei kein operativer Eingriff vorgenommen wurde. Die Leberdämpfung konnte nach 6 Tagen bis zum Sternum reichend festgestellt werden. Auf den Röntgenbildern ist der lufthaltige Spalt zwischen Zwerchfell und Leber 4 Tage nach seinem Auftreten, bei dem er 8 cm betrug, nur noch 4 cm breit und nach 6 Tagen auf 1 cm zurückgegangen.

Besonders der letzte Fall lehrt, dass noch 5 Tage nach der Perforation eines Geschwüres des Magens das Pneumoperitoneum subphrenicum vorhanden ist. Man wird daher mit grösstem Vorteil, wenn Geschwürskranke mit vorausgegangenen heftigen Schmerzen in ärztliche Behandlung kommen, eine Röntgenaufnahme bzw. Durchleuchtung ausführen, weil bei dem Befund eines Pneumoperitoneums das Bestehen eines Ulcus penetrans mit Perforationsgefahr vorliegt. In solchen Fällen muss man unbedingt auf eine rechtzeitige Operation dringen, um freien Perforationen und denen damit verbundenen Komplikationen zu begegnen.

Zusammenfassung.

1. Das spontane Pneumoperitoneum subphrenicum ist eine der seltenen Folgeerscheinungen eines Magen- oder Zwölffingerdarmgeschwüres.

2. Zwei Fälle mit einem Pneumoperitoneum subphrenicum werden beschrieben.

3. Es wird gezeigt, wie durch klinische Untersuchungen (Verhaltung der Leberdämpfung) die Diagnose: Pneumoperitoneum subphrenicum gestellt werden kann.

4. Das Verhalten des Röntgenbildes bei Pneumoperitoneum wird untersucht und bei beiden Fällen das Ergebnis der Röntgenaufnahme beschrieben.

5. Auf die praktische Bedeutung des Pneumoperitoneums für die Klinik des Magen- und Zwölffingerdarmgeschwüres wird hingewiesen.

Am Schlusse meiner Ausführung ist es mir eine angenehme Pflicht, Herrn Geh. Med.-Rat Prof. Dr. P. Poppert für die freundliche Überlassung des Materials, sowie Herrn Priv.-Doz. Dr. Fr. Bernhard für die Unterstützung bei der Ausführung der Arbeit meinen verbindlichsten Dank auszusprechen.

Schrifttum.

Bergemann: Spannungspneumabdomen oder Gasperitonitis. Bruns Beiträge zur klinischen Chirurgie, Bd. 155, Heft 4.

Dahm: Spontanes Pneumoperitoneum bei Ulcus ventr. an der grossen Kurvatur. Mediz. Kl. 1922.

Du Mesnil de Rochemont: Röntgenologischer Nachweis eines Perforationsganges nach Durchbruch eines Geschwüres an der Vorderwand des Bulbus duodeni. Röntgenpraxis, 3. Jahrg., 1931, Heft 24.

Falkenburg: Ein Fall von Gasansammlung in der freien Bauchhöhle. Dtsch. Z. f. Chirurgie, Bd. 124.

Fründ: Gasbildung in der freien Bauchhöhle. Dtsch. Z. f. Chirurgie, Bd. 130.

Guleck, Nieden und Schmidt: Die Chirurgie, Bd. V.

Hahn: Pneumatosis cystoides intestini. Dtsch. med. Wschr. 1899, S. 657.

Kellog: Spontanes Pneumoperitoneum, sichtbar durch Röntgenstrahlen bei akuter gastrointestinaler Perforation. Ref. Zbl. f. Chirurgie 1926, 356.

Kudrnac: Ein Fall von Gasperitonitis. Zbl. f. Chir. 1930, S. 26.

Michejda: Ein Beitrag zur Frage der sog. Gasperitonitis. Zbl. f. Chirurgie 1927, 1871.

Schottmüller: Pneumothorax subphrenicus infolge Ulcus ventriculi perforatum. Dtsch. med. Wschr. 1921, S. 892.

Lebenslauf.

Am 26. März 1905 wurde ich, Ernst Erich Kienbichl, in Giessen als Sohn des technischen Eisenbahnoberinspektors Max Kienbichl geboren. Nach dreijähriger Vorschulzeit besuchte ich von Ostern 1915 ab das Realgymnasium zu Giessen. Im Jahre 1923 verliess ich die Schule um die Marineingenieurlaufbahn einzuschlagen. Da sich aber nach Jahresfrist eine geringe Kurzsichtigkeit bemerkbar machte und somit meine Dienstfähigkeit in Frage gestellt war, ging ich wieder in meine frühere Lehranstalt nach Unterprima zurück und bestand dort zu Ostern 1926 die Reifeprüfung.

Vom Sommersemester 1926 ab widmete ich mich dem Studium der Medizin an der Landes-Universität zu Giessen, wo ich am Ende des Sommersemesters 1928 die ärztliche Vorprüfung bestand. Die nächsten vier Semester verbrachte ich an der Universität zu Frankfurt a. M. Die beiden letzten Semester studierte ich wieder in Giessen, wo ich am 12. Dezember 1931 die ärztliche Staatsprüfung ablegte.

Vom 15. Dezember 1931 bis zum 19. Mai 1932 war ich als Medizinalpraktikant in der Medizinischen Klinik zu Giessen tätig. Seit dem 20. März 1932 arbeite ich als solcher in der Chirurgischen Klinik zu Giessen.